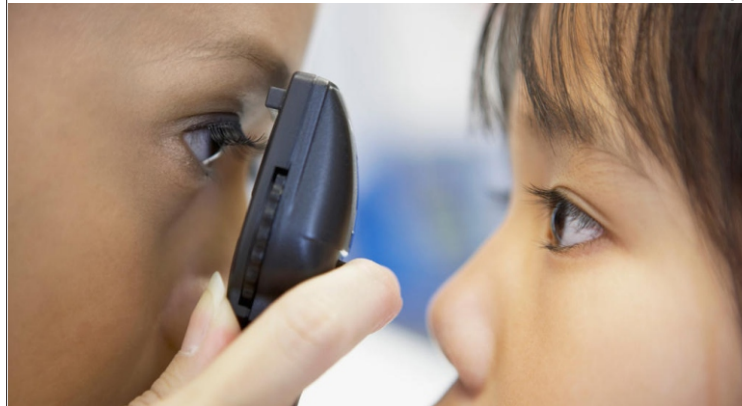

DIAGNOSA

Diagnosa retinoblastoma dapat dilakukan dengan anamnesis tentang riwayat penyakit dan pemeriksaan fisik yang lebih teliti dan bila perlu dilakukan pemeriksaan penunjang yang lain antara lain pemeriksaan imaging dengan CT Scan, MRI atau USG.



PENGOBATAN

Macam pengobatan antara lain chemotherapy, cryotherapy, radioactive plaques, laser therapy, external beam radiotherapy, pengangkatan bola mata.

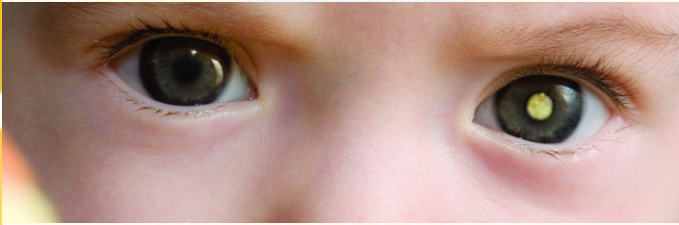
L.E/MATA/05

RETINOBLASTOMA



RSUP dr. KARIADI

Jl. Dr. Sutomo No 16 Semarang 50244,
Fax. 024-8318617, Telp. 024-8413476
Call Center : 024-8450800,
SMS Pengaduan : 08886509262
Email : humas_rskariadi@yahoo.co.id
Website : www.rskariadi.co.id



GEJALA

Tanda yang tersering pada stadium awal adalah:

1. Bagian tengah mata berwarna putih (leukokoria/cat's eye/ mata kucing)
2. Penurunan penglihatan
3. Mata merah
4. Mata juling

Diagnosa dini dapat dilakukan melalui skrining rutin pada bayi/anak untuk memeriksa refleks merah pada mata dengan oftalmooskop untuk menilai ada tidaknya mata kucing.

Retinoblastoma Symptoms

	White Pupil
	Squint
	Inflamed/Swollen Eye
	Enlarged Pupil

PENYEBAB

Penyebab retinoblastoma pada salah satu mata atau kedua mata hingga kini belum diketahui secara pasti, diduga berhubungan dengan kelainan genetik.

RETINOBLASTOMA

Retinoblastoma merupakan penyakit tumor ganas primer pada anak yang tumbuh dengan cepat berasal dari sel retina mata.

Penyakit ini tidak hanya dapat mengakibatkan kebutaan, melainkan juga kematian. Bila ditangani dengan tepat pada stadium dini, angka penyembuhan kanker ini dapat mencapai 95-98 % dan penderita dapat mencapai usia dewasa.

Healthy eye

Retinoblastoma

